Pelvis

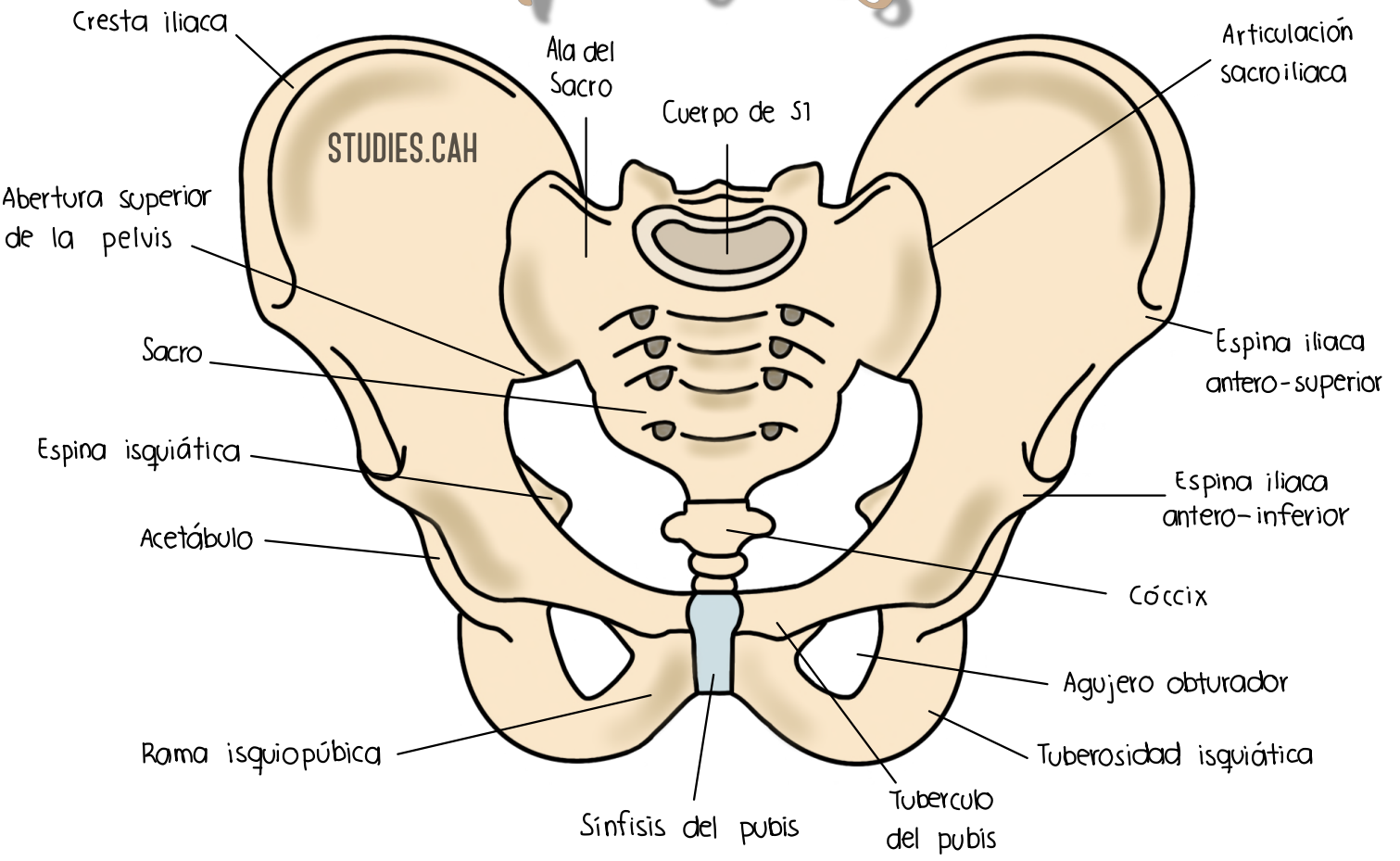
Cresta iliaca
Ala del Sacro
Cuerpo de S1
Articulación sacroiliaca
STUDIES.CAH
Abertura superior de la pelvis
Sacro
Espina iliaca antero-superior
Espina isquiática
Espina iliaca antero-inferior
Acetábulo
Cóccix
Agujero obturador
Rama isquiopúbica
Tuberosidad isquiática
Tubérculo del pubis
Sínfisis del pubis