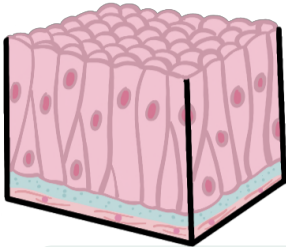


Epitelios

Epitelios formados por una capa de células

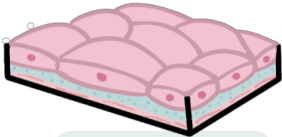
Epitelios formados por varias capas de células



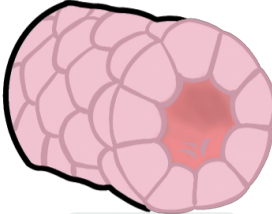
Pseudo-estratificado

Fosas nasales, tráquea y bronquios

Alveólos, revestimiento de vasos sanguíneos y linfáticos

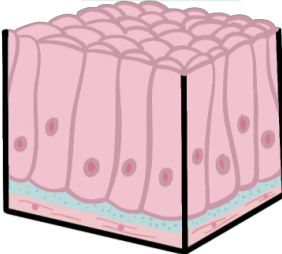


Simple escamoso



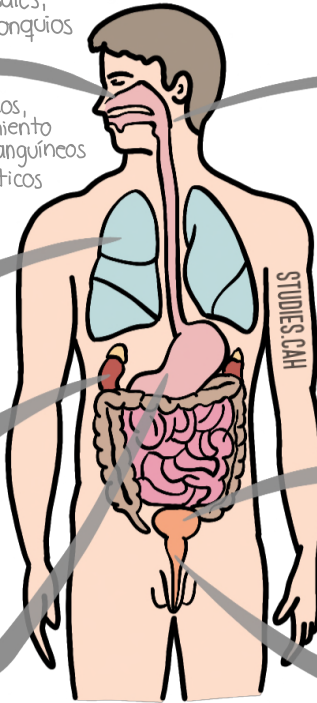
Simple cúbico

Túbulos renales

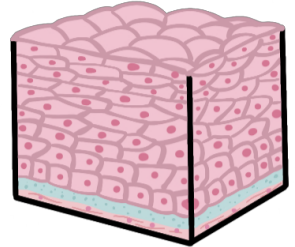


Simple prismático

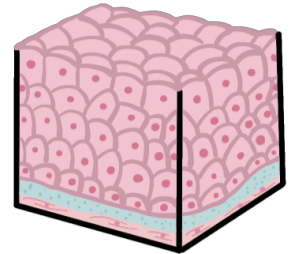
Estómago



Piel, boca, esófago

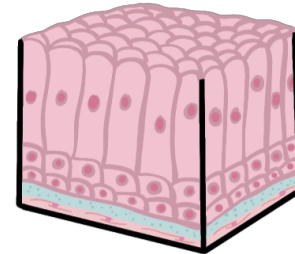


Estratificado escamoso



Estratificado de transición

vejiga



Estratificado prismático

Uretra