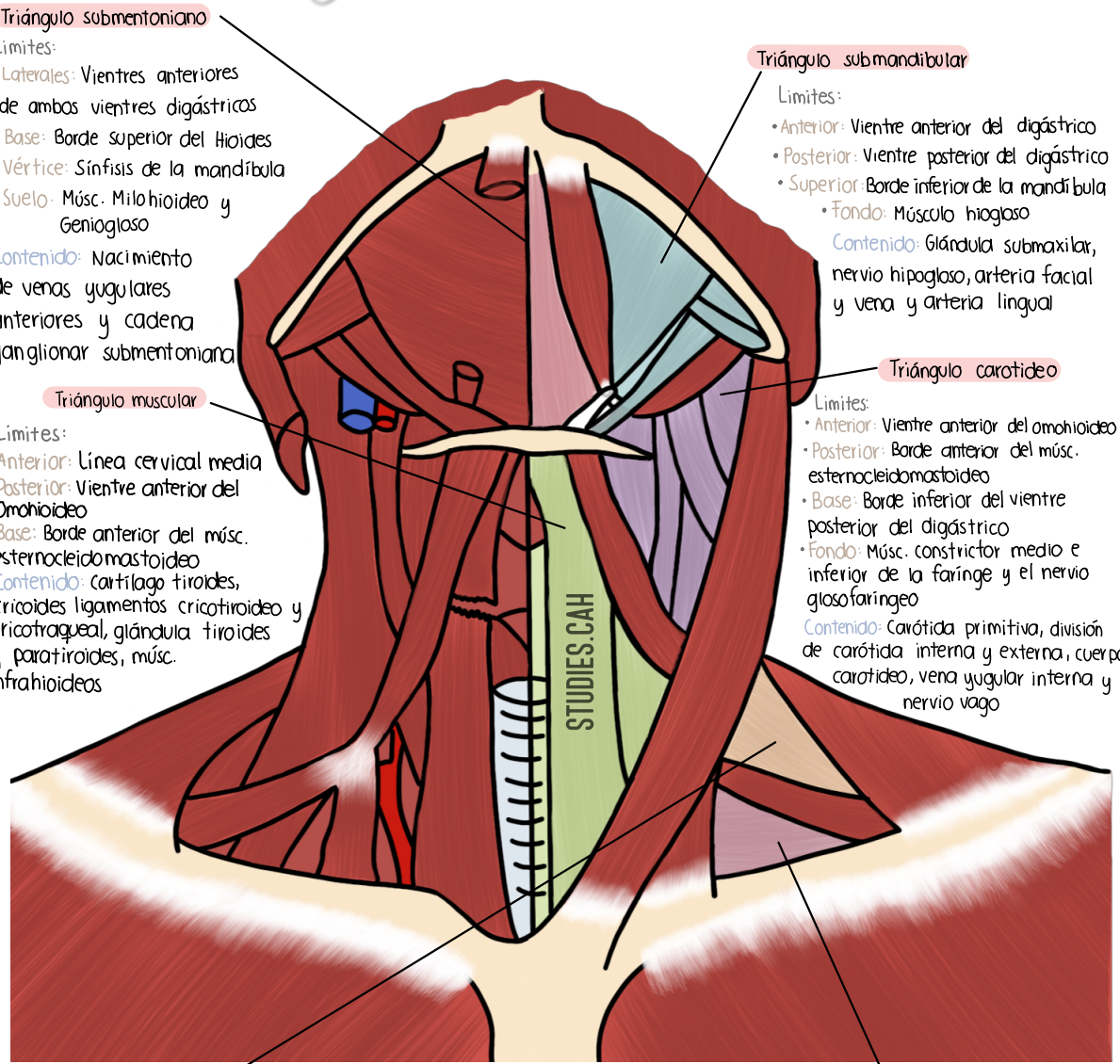


Triángulos del Cuello



Triángulo submentoniano
 Límites:
 • Laterales: Vientres anteriores de ambos vientres digástricos
 • Base: Borde superior del Hioides
 • Vértice: Sínfisis de la mandíbula
 • Suelo: Músc. Milohioideo y Geniogloso
 Contenido: Nacimiento de venas yugulares anteriores y cadena ganglionar submentoniana

Triángulo submandibular
 Límites:
 • Anterior: Vientre anterior del digástrico
 • Posterior: Vientre posterior del digástrico
 • Superior: Borde inferior de la mandíbula
 • Fondo: Músculo hiogloso
 Contenido: Glándula submaxilar, nervio hipogloso, arteria facial y vena y arteria lingual

Triángulo muscular
 Límites:
 • Anterior: Línea cervical media
 • Posterior: Vientre anterior del Omohioideo
 • Base: Borde anterior del músc. esternocleidomastoideo
 Contenido: cartilago tiroides, cricoides ligamentos cricotiroides y cricotragueal, glándula tiroides y paratiroides, músc. infrahioides

Triángulo carotideo
 Límites:
 • Anterior: Vientre anterior del omohioideo
 • Posterior: Borde anterior del músc. esternocleidomastoideo
 • Base: Borde inferior del vientre posterior del digástrico
 • Fondo: Músc. constrictor medio e inferior de la farínge y el nervio glosofaríngeo
 Contenido: Carótida primitiva, división de carótida interna y externa, cuerpo carotideo, vena yugular interna y nervio vago

Triángulo omotrapecial
 Límites:
 • Anterior: Borde posterior del músc. esternocleidomastoideo
 • Posterior: Borde anterior del músc. trapecio
 • Base: Vientre posterior del omohioideo
 • Vértice: Inserción entre el esternocleidomastoideo y el trapecio en el occipital
 Contenido: Ramos superficiales del plexo cervical y en la parte superior cruza el nervio espinal

Triángulo supraclavicular
 Límites:
 • Anterior: Borde posterior del músc. esternocleidomastoideo
 • Posterior: Vientre posterior del Omohioideo
 • Base: Tercio inferior de la clavícula
 • Vértice: Inserción entre el trapecio y la Clavícula
 Contenido: Ramos superficiales del plexo cervical arteria, vena y nervio subclavia y troncos secundarios del plexo braquial