Huesos

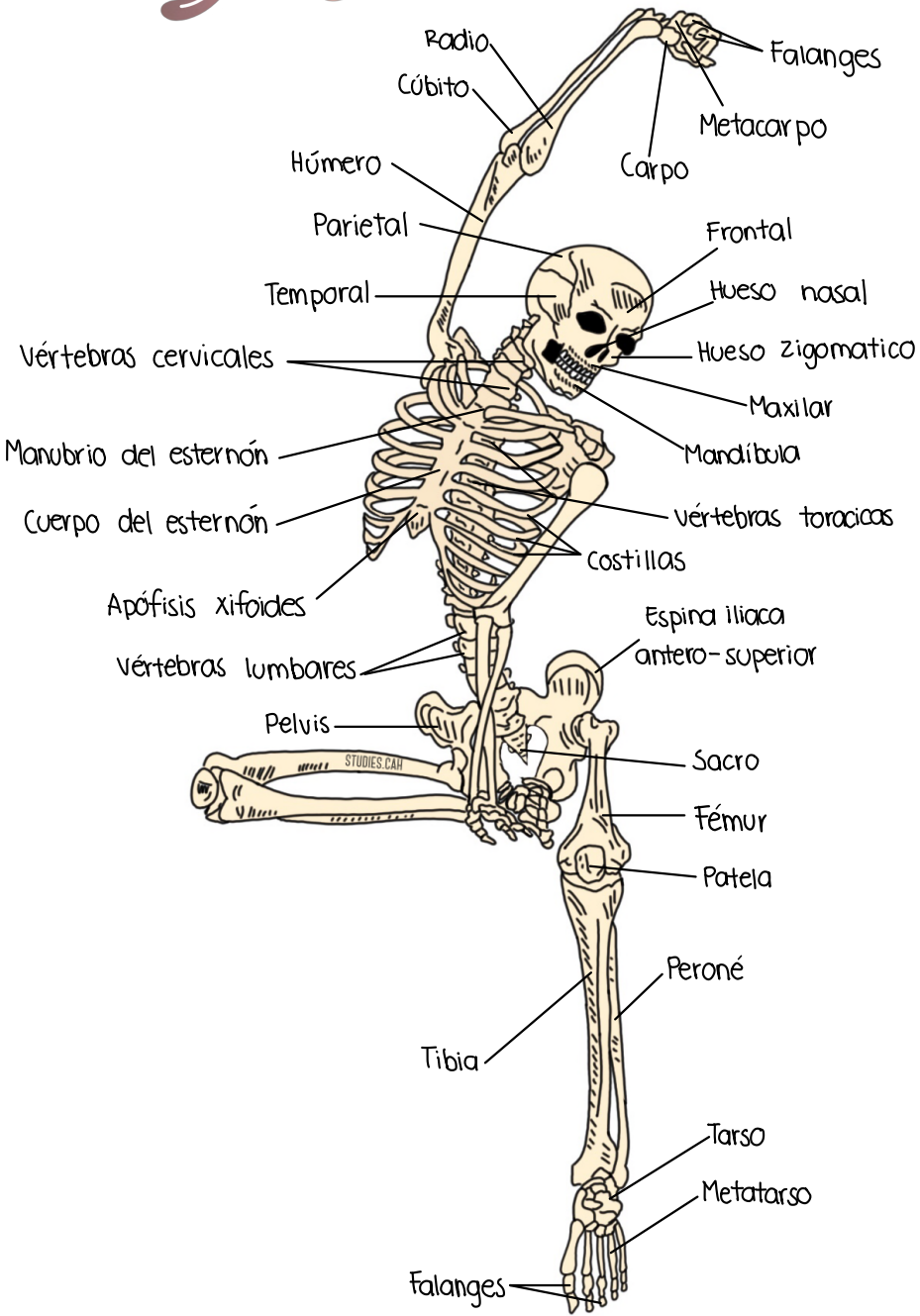
Radio
Cúbito
Falanges
Metacarpo
Carpo
Húmero
Parietal
Frontal
Temporal
Hueso nasal
Vértebras cervicales
Hueso zigomatico
Maxilar
Manubrio del esternón
Mandíbula
Cuerpo del esternón
vértebras toracicas
Costillas
Apófisis xifoides
Espina iliaca
antero-superior
Vértebras lumbares
Pelvis
Sacro
STUDIES.CAH
Fémur
Patela
Peroné
Tibia
Tarso
Metatarso
Falanges